Lane Medical L

DIE HASENSCHARTEN

AUF DER

GÖTTINGER CHIRURGISCHEN KLINIK

VOM OCTOBER 1875 BIS ZUM JULI 1882.

INAUGURAL - DISSERTATION

ZUR ERLANGUNG DER DOCTORWÜRDE

IN DER

MEDICIN, CHIRURGIE UND GEBURTSHÜLFE

DER

HOHEN FACULTÄT ZU GÖTTINGEN

VORGELEGT VON

CARL STOBWASSER

AUS BERLIN.

LEIPZIG,

DRUCK VON J. B. HIRSCHFELD.

1883.

Digitized by the Internet Archive
in 2026

https://archive.org/details/IA40154024_0212

SEINEM THEUREN VATER

IN KINDLICHER LIEBE GEWIDMET

VOM VERFASSER.

In dem Zeitraume von October 1875 bis Juli 1882 kamen in der Göttinger chirurgischen Klinik 70 verschiedene Fälle von Hasenscharte zur Behandlung, beziehungsweise Operation, davon waren 8 schon früher anderweitig ohne Erfolg operirt. 65 Kinder wurden aufgenommen, 5 dagegen poliklinisch behandelt. Die durchschnittliche Zahl der Verpflegungstage im Hospital, von einem sehr unglücklich verlaufenden Fall abgesehen, der 5 volle Wochen zur Heilung beanspruchte, betrug einschliesslich der nothwendig gewordenen Nachoperationen 8,7.

Hinsichtlich der Art, des Grades der Spaltbildung, der Complicationen des Lippenspaltes mit Spaltungen des Alveolarrandes, des harten und weichen Gaumens classificiren sich unsere 69 Fälle — von einem fehlen nähere Angaben — folgendermassen:

1. Einfache einseitige Lippenspalten 12
2. Desgleichen mit verschieden tiefer Einkerbung des Alveolarfortsatzes derselben Seite 9
3. Desgleichen mit Spaltung des Alveolarfortsatzes auf der anderen Seite 1
4. Desgleichen mit partieller Spaltung des harten und weichen Gaumens ohne Betheiligung des Alveolarfortsatzes . . . 5
5. Desgleichen mit Spaltung des Alveolarfortsatzes und medianem Defect im harten und weichen Gaumen 1
6. Vollkommene durchgehende einseitige Lippen-Alveolar-Gaumenspalten 15
7. Desgleichen mit partieller Gaumenspalte der anderen Seite 1
8. Doppelseitige Lippenspalten ohne Alveolar- und Gaumenspalte 3
9. Desgleichen mit Alveolar-, aber ohne Gaumenspalte . . . 2
10. Doppelseitige, auf beiden Seiten nicht durchgehende Lippenspalte mit Einkerbung des Alveolarfortsatzes und Spaltung der Uvula ohne Gaumenspalte 1

11. Doppelseitige, beiderseits unvollkommene Lippenspalte mit Einkerbung einer- und Spaltung andererseits des Alveolarfortsatzes, doppelter Gaumenspalte und Spaltung der Uvula . 1
12. Doppelseitige, nur auf einer Seite durchgehende Lippenspalte mit Alveolar- und Gaumenspalte beiderseits 1
13. Doppelseitige durchgehende Lippen-Alveolar-Gaumenspalten mit prominirendem Zwischenkiefer 17

Wie aus obiger Aufzählung hervorgeht, waren also die mannigfaltigsten Spielarten und Nuancen der in Rede stehenden Missbildung von den leichtesten bis zu den schwersten Formen vertreten, sogar einige rarae aves finden sich darunter.

Der Sitz der Spaltbildung war in

31 Fällen links,
13 = rechts, } also 44 mal einseitig,
25 = doppelseitig.

Auch hier tritt die bekannte Bevorzugung der linken Seite evident hervor.

Massgebend für die Zuzählung der einzelnen Fälle zu den einfachen oder doppelten war für uns die Spaltbildung der Lippe, deren Operation wir ausschliesslich in die Betrachtung ziehen wollen, nicht diejenige des Alveolarfortsatzes oder Gaumens, sonst hätte der unter Nr. 7 aufgeführte Fall einer einseitigen durchgehenden Lippen-Alveolar-Gaumenspalte mit partieller Gaumenspalte der anderen Seite auch den doppelseitigen Spaltbildungen angereiht werden können.

Die beiden Geschlechter participiren an den 70 Fällen so, dass 53 dem männlichen, 17 dem weiblichen Geschlecht zufallen, allerdings ein für das erstere sehr ungünstiger Procentsatz, wobei wohl nur der Zufall spielt, denn ein derartiges Ueberwiegen der männlichen Hasenschartenkinder ist anderweitig kaum constatirt. Nur macht Fritzsche[1]) darauf aufmerksam, dass bei den schweren Fällen das männliche Geschlecht prävalire, und diese Erfahrung bestätigt auch unser Material, indem von den 32 hochgradigeren Missbildungen der durchgehenden ein- und doppelseitigen Spalten nur 5 auf das weibliche Geschlecht kommen.

Was die Aetiologie der Hasenscharte im Allgemeinen betrifft, so spielt ja die Heredität nachweislich dabei eine grosse Rolle. Leider waren bei unseren Fällen die Angaben der Angehörigen derartig ungenau, dass sich nur höchst selten etwas Positives darüber ergab. Direct geleugnet wurde das Vorkommen derselben oder irgend einer

1) „Beiträge zur Statistik und Behandlung der angebornen Missbildungen des Gesichts (Hasenscharte, Unterlippenfistel, Gesichtsspalte)“ I: „Die Hasenscharten auf der Züricher Klinik in den letzten zehn Jahren.“ Zürich 1878.

anderen Missbildung in der Familie 11 mal. In 4 anderen Fällen dagegen liessen sich bei Blutsverwandten Hasenscharten nachweisen. 3 mal davon war der Vater mit Hasenscharte behaftet, einer derselben mit einer intrauterinen, während einmal gleichzeitig zwei Brüder daran litten; in einem Falle hatte ein anderes Kind derselben Eltern das Uebel. Als interessante, bei demselben Individuum bestehende Missbildung verdient ein doppeltes Iriscolobom bei einer doppelten Hasenscharte ohne Gaumenspalt erwähnt zu werden.

Hieran schliessen sich die bei Hasenscharten so häufigen Zahnstellungsanomalien und Hemmungen der Zahnentwicklung. In den uns vorliegenden Krankengeschichten finden sich in 6 Fällen Vermerke darüber vor. Zweimal handelte es sich dabei um einseitige, viermal um doppelseitige, wie sich aus den folgenden Passus unserer Krankengeschichten ergibt.

Nr. 11 (unserer chronologisch geordneten Fälle). „Patient hat oben 8, unten 10 Zähne. Ein Theil des Alveolarfortsatzes (Zwischenkiefer) ohne Zähne, obwohl in früher Jugend dort solche vorhanden waren."

Nr. 34. „Spalt im Alveolarfortsatz linkerseits, dessen Ränder dicht an einander liegen, nur durch leichte Stellungsanomalie eines Zahnes, der schlecht aussieht, bezeichnet."

Nr. 52. „Zahnkeim am linken Rande des Zwischenkiefers mit einem gegen die Nase hinwachsenden Zahn."

Nr. 62 (13 Jahre alt). „Durch die Lippenlücke sieht ein schief gewachsener cariöser Zahn nach aussen, da, wo der etwa $^1/_2$ Cm. prominirende Zwischenkiefer sich an den rechten Alveolarrand des Oberkiefers anlehnt."

Nr. 64. „An den Seitentheilen der Oberkiefer findet sich jederseits zunächst dem Spalte ein rudimentärer Zahn, dann folgt einer, der einem Augenzahn ähnlicher sieht als dem ersten Backenzahn, vielleicht schon ein gewechselter. Ausserdem jederseits noch 3 Zähne."

Nr. 65. „Der freie Rand des Zwischenkiefers, an welchem beide zweiten Schneidezähne schlecht, d. h. um einen rechten Winkel gedreht stehen, springt etwas vor den Beginn des linken Alveolarrandes vor."

Andere Bildungsfehler liegen in unseren Krankengeschichten nicht vor.

Mortalitätsverhältnisse.

Indem wir von der Sterblichkeit der Hasenschartenkinder, operirt oder nicht operirt, im Allgemeinen hier absehen, wollen wir nur unsere Resultate in dieser Beziehung anführen. Man hat die Operation der Hasenscharte bei Neugeborenen, Säuglingen und ganz kleinen Kindern von vielen Seiten als eine höchst gefährliche bezeichnet und vor der Vornahme derselben im ersten Kindesalter, als vor einer direct das Leben bedrohenden, gewarnt. Ohne leugnen zu wollen,

dass der Eingriff immerhin ein bedeutender, der Blutverlust namentlich in schweren und complicirten Fällen, wo eine Zurückdrängung des Zwischenkiefers mit Durchschneidung des Vomer nothwendig wird, hohe Grade erreicht, ist doch andererseits ein gut operirtes Kind hinsichtlich seiner Ernährung und Entwicklung so bedeutend besser gestellt als ein nicht operirtes, ferner wiegen die Gefahren, denen ein solches ausgesetzt bleibt, diejenigen, welche die Operation mit sich bringt, so sehr auf, dass heutzutage in der Erkenntniss dieses Verhältnisses die Scheu der bedeutendsten Chirurgen vor der Operation an Neugeborenen gewaltig im Schwinden begriffen ist. Nimmt man den kosmetischen Vortheil des Verschwindens der Narbe, je länger dieselbe besteht, hinzu, der allerdings nicht massgebend sein kann, so erscheint möglichst frühes Operiren der Kinder geboten, wenn, wie selbstverständlich, nicht noch anderweitige das Leben gefährdende oder den Erfolg der Operation in Frage stellende Krankheiten und Schwächezustände dieselbe contraindiciren. Wir schicken hier gleich voraus, dass auch nach unseren Erfahrungen besonders die Krankheiten der Mund- und Nasenschleimhaut, vor Allem Soor und Schnupfen, durch ihre directe Einwirkung die schlimmsten Feinde eines normalen und schnellen Heilungsverlaufs der Operationswunde sind, was wir weiter unten bei Betrachtung der Ausgänge der Operationen näher beleuchten wollen.

Fritzsche berechnet die Mortalität der in den zwei ersten Wochen nach der Operation Gestorbenen an der Hand eines Materials von 225 Fällen aus den Jahresberichten von Guys Hospital, von Billroth, Bartscher, Simon, Kappeler und Rose auf 5 Proc. Bei unseren Kindern haben wir in 70 Fällen nur einen Todesfall in dieser Zeit nach dem Eingriff zu verzeichnen, was einer Mortalität von 1,43 Proc. entspricht, obwohl sich, wie wir oben sahen, viele complicirte Fälle darunter befinden. Die Krankengeschichte des unglücklich endenden Falles lautet:

„Heinrich Grefenstein, 1 Monat, aus Solingen bei Uslar. Aufgenommen 8. December 1880, gestorben 16. December 1880.

Leidet an einer doppelten Hasenscharte mit prominirendem Zwischenkiefer und doppeltem Gaumenspalt. Auf dem Vomer nach hinten zu ein Druckgeschwür.

9. December Operation: Zwei seitliche Läppchen nach Zurückbringen des Kiefers vermittelst Durchschneidung des Vomer nach Bardeleben, Vernähung mit dem viereckig angefrischten ziemlich grossen Filtrum. Borsalbe.

12. December Entfernung einiger Nähte. Die Wunde ist etwas phlegmonös geworden, da die Mutter ungeschickt gefüttert hat, so dass die Milch

aus der Nase auf die Wunde geflosssn ist. Daher ist auch ein Stück am rechten Nasenloch aufgeplatzt; unten jedoch hält es gut.

13. December. Seit heute hat das Kind ein Erysipel dazu bekommen.

16. December. Das Erysipel hat sich auf die Wangen fortgesetzt, im Munde ist dazu noch Soor gekommen. Die Wunde ist noch mehr aufgeplatzt. Temperatur gestern Abend 36,6. Heute Morgen Tod."

Da das weitere Schicksal der Patienten wegen der Schwierigkeit der Nachforschungen in den meisten Fällen nicht eruirt ist, so sind wir leider ausser Stande, über die eventuell in einer späteren Zeit nach der Operation Gestorbenen bestimmte Angaben zu machen. Nur ein 70 Tage darauf nach den Angaben des wenig intelligenten Vaters durch „Krämpfe" verursachter Todesfall bei einem zur Zeit der Operation 6 Tage alten Kinde mit uncomplicirter einseitiger Hasenscharte wurde uns bekannt. Wie weit hier der Tod mit der Operation in Zusammenhang steht, müssen wir bei der Ungenauigkeit der Aussagen der Angehörigen dahin gestellt sein lassen, jedenfalls war aber kein directer Causalnexus zwischen derselben und den „Krämpfen" nachweisbar.

Alter der operirten Kinder.

Dasselbe schwankte in den weiten Grenzen zwischen 2 Tagen und 13 Jahren. Man musste die Operation unabhängig von dem Lebensalter vornehmen, je nachdem die Patienten, oftmals weither kommend, der Klinik zugeführt wurden. Selbst Säuglinge von wenigen Tagen wurden nicht zurückgewiesen, auch solche mit complicirten Hasenscharten nicht. Fritzsche hält mit Rose die Zeit von 2—6 Monaten für die geeignetste, Holmes sagt in seinem Lehrbuche: „In simple cases there is no reason at all why the operation should not be done at the earliest age at which the infant is seen. It has even been done on the first dag of life; but this is hardly desirable; and as there is no hurry (for the defect occasions no impediment to suckling) it is, on the whole, better tho wait till the child is two or three months old, and is seen to be healthy and vigorous."

Von diesem Grundsatze des englischen Chirurgen wurde in der Göttinger Klinik sehr abgewichen. Das Lebensalter betrug bei unseren Operirten:

1. 1—7 Tage . . in 6
2. 8—14 = . . = 9 } Fällen.
3. 14 Tage bis 1 Monat = 10

Es standen

4.	im	2.—6.	Lebensmonat	25
5.	=	7.—12.	=	5
6.	=	2.	Lebensjahre . .	3
7.	=	3.—5.	= . .	2
8.	=	6.—10.	= . .	3
9.	=	11.—14.	= . .	7

} Kinder.

Ad 1 sind drei schwere, d. h. mit Gaumenspalt, ad 2 sogar 7, ad 3 10 Fälle zu verzeichnen, die alle die Operation gut überstanden, obwohl sie dem von Rose und Fritzsche ausgeschlossenen zartesten Lebensalter angehörten, und obwohl der Blutverlust wegen der gleichmässig vorgenommenen Bardeleben'schen Zwischenkieferzurückdrängung oftmals ziemlich erheblich war. Das unmittelbar nach der Operation gestorbene Kind, dessen Krankengeschichte wir oben in extenso gaben, befand sich im Anfange des 2. Monats. Man kann dem zu geringen Alter hier unmöglich die Schuld, den letalen Ausgang mit verursacht zu haben, beimessen. Das entschieden verhängnissvoll gewesene Erysipelas hätte ebenso gut eintreten können und wäre in seinem Verlauf nicht weniger gefährlich gewesen, wenn der blutige Eingriff später vorgenommen wäre.

Die bekannte hohe Sterblichkeit der nicht operirten Hasenschartenkinder (vgl. König, Lehrbuch) der sonach eruirten Möglichkeit einer quoad vitam ziemlich gefahrlosen Operation, selbst von den ersten Lebenstagen an, gegenübergestellt, würde entschieden für eine frühzeitige Vornahme derselben sprechen, — von den allgemeinen Contraindicationen natürlich abgesehen. Hierbei möchten wir auf einen Punkt aufmerksam machen, der unseres Wissens an anderen Stellen nicht gehörig beachtet ist. Tritt das kosmetische Resultat evident hervor, was ja meistens der Fall sein wird, so wird eine weniger gut gesinnte Mutter, beziehungsweise Pflegerin des Kindes grösseres Interesse für dasselbe gewinnen; eine gerade in dem zartesten Alter am wenigsten zu entbehrende Sorgfalt bei der Aufziehung desselben aber wird die weitere Folge sein. Namentlich haben wir hier die unehelich geborenen Kinder im Auge. Auf wahrhaft edle Humanität, die sich der unglücklichen Missgestalteten besonders annimmt, ist selten zu rechnen, besonders nicht in den unteren Volksklassen, wo eine grössere Zahl selbst wohlgebildeter, gesunder Kinder oft als unangenehme Last angesehen und empfunden wird.

Ferner ist im Anschluss hieran an letzter Stelle darauf hinzuweisen, dass, je früher man operirt, desto eher die Narbe unsichtbar

werden wird, zum Vortheil des Aussehens des Patienten, was vielleicht bei Mädchen, wo in der Folge der verdeckende Bartwuchs wegfällt, nicht unwesentlich sein dürfte.

Operation und Nachbehandlung.

Um zunächst einen Ueberblick über die Methoden, nach welchen operirt wurde, zu gewinnen, schicken wir einige Zahlen voraus. Es wurde die Anfrischung, 8 Fälle, die schon vorher anderweitig erfolglos operirt waren, einbegriffen,

14 mal nach Malgaigne,
16 = = Mirault,
10 = = Malgaigne und Mirault combinirt,
1 = = Roser,
17 = = einer sogleich zu beschreibenden, von Herrn Prof. König modificirten Methode,
11 = = keiner typischen Methode

gemacht; bei einem Patienten fehlen nähere Angaben. In 18 Fällen war Abtrennung der Nasenflügelgegend von ihrer knöchernen Unterlage am Kiefer, in 15 die Ablösung beider oder einer Lippenseite vom Kiefer nothwendig.

12 mal wurde bei prominentem Zwischenkiefer, und zwar unmittelbar vor der Anfrischung, die subperiostale Durchschneidung des Zwischenkiefers nach Bardeleben in Anwendung gebracht, 2 mal nach Blandin ein Keil aus demselben excidirt.

Der Gang der Operation einschliesslich der Vorbereitung war bei kleinen Kindern in der Regel folgender. Gesicht und Hals wurden abgeseift, die Mundhöhle ausgespült; falls trotz Schnupfens auf Drängen der Angehörigen, nachdem dieselben mit den damit verbundenen Gefahren bekannt gemacht waren, doch operirt werden musste, eine Lösung chlorsauren Kaliums und bei starker Secretion Tamponiren der Nasenlöcher angewendet, das Kind sodann derartig in ein Leinentuch eingewickelt, dass die Arme unbeweglich wurden, und einer sitzenden Person zum Halten auf dem Schoss übergeben, während ein Assistent von hinten her den Kopf so fixirte, dass seine Finger auf die Wangen zu liegen kamen. Der Operateur selbst sass, ein zweiter Assistent stand ihm zur Seite, um Blutungen zu stillen und etwa in den Mund gelaufene grössere Massen Blut mit dem Stielschwamm zu entfernen, wobei gleichzeitig der Kopf des Kindes vornüber geneigt wurde. Am hängenden Kopfe wurde niemals operirt. Ganz kleine Kinder wurden nicht chloroformirt, bei älteren dagegen hin und wieder die Narkose angewendet. Nur Knopfnähte wurden benutzt, stärkere zum Entspannen und feinere zur Vereinigung

der Wundränder, umschlungene Nähte fanden keine Anwendung. Die Seide war regelmässig streng desinficirt.

Seit Januar 1881 wurde sowohl bei einfachen als bei doppelseitigen Hasenscharten beinahe ausschliesslich in einer modificirten Art, abweichend von den bisher üblichen Methoden Malgaigne und Mirault, angefrischt, um bessere kosmetische Resultate zu erzielen als jene geben. Malgaigne hat ja den grossen Nachtheil, dass er die grösste Höhe der Oberlippe nicht in die Mitte bringt, Mirault vermeidet zwar oft diesen Fehler, ist aber im Ganzen, weil Schnittführung und Vernähung zu künstlich sind, nicht sicher genug. Sehr häufig bildeten sich in unseren Fällen bei Anwendung der letzteren Methode kleine zu stark prominirende Wülste am freien Saum der Lippe, die sehr hässlich aussahen. Nachdem Julius Wolff[1]) bei Correcturoperationen schon einmal operirter Hasenscharten die Verziehung des rothen Lippensaumes zur Modellirung einer der normalen beinahe gleichkommenden Oberlippe mit Glück angewendet und von Neuem die bedeutendere Dehnbarkeit desselben ohne die Gefahr der schlechten Ernährung dargethan hatte, versuchte Herr Prof. König, von dieser Erfahrung ausgehend, zuerst in obengenannter Zeit die folgende Schnittführung, die auch jetzt noch in der Göttinger Klinik wegen der besseren dadurch erzielten kosmetischen Resultate, allen anderen Methoden vorgezogen wird. Bei doppelseitiger Hasenscharte (s. Fig. 1 und 2) wird das Messer durchschnittlich 4 Mm. weit vom

Fig. 1.

Fig. 2.

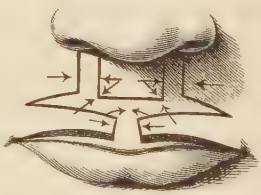

oberen Spaltwinkel entfernt an der Aussenseite in den Lippenflügel eingestochen und parallel mit dem Spaltrand in der Richtung auf die Unterlippe geführt, so dass ein entsprechend breiter Streifen Lippenroth und Lippe abgetrennt, somit also der Spaltlippenrand, welcher doch meistens atrophisch und deshalb nicht recht verwerthbar ist, geopfert wird. Alsdann wird von dem so geschaffenen Wund-

1) „Die v. Langenbeck'sche Lippensaumverziehung als Methode der Hasenschartenoperation." v. Langenbeck's Archiv. Bd. XXV. Heft 4.

rande aus in horizontaler Richtung ein durchschnittlich 7—8 Mm. breiter und je nach der Grösse des Filtrums des Zwischenkiefers 1—1½ Cm. langer Lappen Lippenroth und Lippe losgelöst, auf der anderen Seite ebenso verfahren und das Filtrum vierseitig angefrischt. Durch Nähte werden zunächst die beiden Seitentheile der Lippe und die Seitenränder des Filtrums vereinigt, schliesslich die beiden Lappen nach der Mitte verzogen, etwas nach unten umgekippt, mit dem äussersten Theil des oberen horizontalen wunden Randes und dem verticalen Rande senkrecht vernäht, wodurch sich eine Hervorwölbung nach unten bildet, und mit den Seitentheilen und dem unteren Rande des Filtrums so zusammengebracht und vereinigt, dass die senkrechte Naht genau in die Mitte kommt und möglichst wenig Wulstungen der Lippencontinuität entstehen. Bei einseitigen Lippenspalten (s. Fig. 3 und 4) ist, natürlich von der durch das

Fig. 3.

Fig. 4.

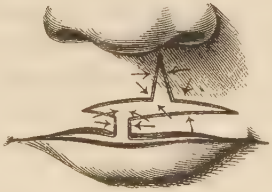

Fehlen des Filtrums bedingten Abweichung abgesehen, die Anfrischung genau dieselbe, nur dass der mediale Lappen bis über die Mitte hinaus abgetrennt und dann soweit verkürzt wird, dass nach Verziehung des äusseren Lappens nach der Mitte die senkrechte Vereinigungsnaht und damit die Hervorwölbung, der „Bürzel", genau in die Mitte fällt. Noch einmal möchten wir besonders betonen, dass die horizontalen Lappen nicht ausschliesslich aus rothem Lippensaum, sondern auch aus dem Fleisch der Lippe gebildet werden, was sich schon aus der vorgeschriebenen Breite ergibt.

Nach Vereinigung der Wundränder wurde in allen Fällen das Blut mit in 3 proc. Carbolsäure getauchten Schwämmen gründlich abgewischt, die Wunde vor Juli 1879 gar nicht bedeckt, nach dieser Zeit mit einer dicken Lage Borsalbe bestrichen, worauf dann wieder ein Stück Borlint mit Borsalbe gelegt wurde. Ein Streifen englisches Pflaster, mit den Enden an die Wangen befestigt, hielt dasselbe auf der Oberlippe, diente aber, wohl bemerkt, nicht zur Entspannung der Wunde. Am dritten und vierten Tage durchschnittlich, je nach der Heilung, wurden die ersten Vereinigungsnähte entfernt, während

die gröberen Entspannungsnähte bis zum fünften, sechsten, siebenten, ja achten Tage liegen blieben und bei jedem Herausnehmen der Nähte wurde der Verband in der angegebenen Weise seit Einführung der gut antiseptisch wirkenden Salbe erneuert. Der Mutter, einer Angehörigen oder einer Wärterin wurde bei Säuglingen während der ersten Heilungsperiode die Aufsicht über das Kind, die Ernährung desselben vermittelst einer Schnabeltasse und die Reinigung übertragen, derselben aber auf das Strengste untersagt, den Verband zu lockern oder wohl gar zu wechseln, und ihr Reinlichkeit ihrer eigenen Person selbstverständlich zur Pflicht gemacht. Eine Zuwiderhandlung namentlich gegen die letzte Vorschrift rächte sich in einzelnen Fällen bitter.

Grössere und schon verständigere Kinder wurden durch gute Worte und Androhung von Strafen von dem Abreissen des Verbandes und von der Beschädigung der Wunde abgehalten, Zwangsmittel, wie Fesselung der Hände, konnten immer entbehrt werden.

Zum Schaden einer guten Heilung und der Beobachtung des kosmetischen Endresultates mussten leider oft die Kinder vor dem definitiven Abschluss derselben wegen längerer Unabkömmlichkeit der Mutter beziehungsweise des sonstigen Begleiters in ihre meist ziemlich weit entfernte Heimath halb geheilt entlassen werden.

Resultate der Operation.

Das Ergebniss der Operation der Hasenscharte ist abhängig 1. von der Beschaffenheit des Bildungsfehlers, 2. von der Art der Operation, 3. von dem Verlaufe der Heilung.

Die Heilung wird wie im Allgemeinen so auch hier bedingt einmal von dem körperlichen Zustande der Patienten im Ganzen und den speciellen Krankheiten und dann von den äusseren Einflüssen. Auf beides kann der Arzt einwirken, indem er den Ernährungszustand atrophischer, schlecht entwickelter Kinder zu heben sucht, bei gewissen Krankheiten die Operation hinausschiebt, oder ganz davon absieht, wenn dieselben nicht vorher zur Heilung zu bringen sind, und um sich eines allgemein gebrauchten Schlagwortes zu bedienen, möglichst aseptisch verfährt und mechanisch wirkende Schädlichkeiten während des Wundverlaufs abwendet.

Selbstverständlich kann man von der operativen Behandlung einer gräulich entstellenden doppelseitigen Hasenscharte mit Wolfsrachen, weit klaffenden Spalten und prominirendem Zwischenkiefer nicht dasselbe verlangen wie von einer einfachen schmalen einsei-

tigen; das kosmetische Resultat ist direct abhängig von dem Grade der Missbildung und die Bezeichnung desselben kann immer nur relativ genommen werden.

Ad 2. Unvermeidlich starker Blutverlust, Verlängerung der Operation durch unangenehme kleine Zwischenfälle, wie Abbrechen der Nadeln, Reissen der Fäden, können ebensowenig dem Operateur wie dem assistirenden Personal zur Last gelegt werden und sind desto unangenehmere Störungen als sie sich nicht immer umgehen lassen.

Ad 3. In unserem Journal finden sich bei 5 Fällen Vermerke über den schlechten Ernährungszustand der Kinder.

1. 2 Tage alter Knabe mit linksseitiger Hasenscharte und Gaumenspalt. Atrophisch. Nach der Operation Diarrhoe. Nach 9 Tagen geheilt entlassen. Heilung per primam.

2. 5 Jahre alter Knabe mit doppelseitiger Hasenscharte, Wolfsrachen und colossal prominirendem Zwischenkiefer. Schlechtes Aussehen. Eiterung der Stichkanäle. Nach 20 Tagen geheilt entlassen.

3. 1 Monat alter Knabe mit linksseitiger Hasenscharte und totalem Gaumenspalt. Schwächliches Kind. Heilung per primam. Nach 9 Tagen geheilt entlassen.

4. 7 Wochen alter Knabe mit doppelseitiger Hasenscharte. Schwächliches Kind. Nach der Operation Brechdurchfall. Heilung per primam. Nach 10 Tagen geheilt entlassen.

5. 3 Monate alter Knabe mit doppelseitiger Hasenscharte und Wolfsrachen. Elendes Kind. Nach 8 Tagen halb geheilt entlassen.

Man ersieht aus diesen Fällen, dass ein absolut ungünstiger Ausgang der Operation bei Schwächezuständen der Kinder, sei es, dass dieselben angeboren oder durch Krankheiten, die wiederum als Ernährungsstörungen aus der Bildungsanomalie der Lippe und des Kiefers hervorgingen, erzeugt sind, nicht zu befürchten ist. Andererseits wirkt ja gerade die Beseitigung des Lippenspaltes und die dadurch bedingte Verkleinerung des Gaumenspaltes günstig auf die Ernährung der Kinder ein: sie werden dadurch in den Stand gesetzt besser zu saugen, die Nahrungsflüssigkeiten gelangen sicherer in den Schlund und können sich nicht so leicht in der Nasenhöhle festsetzen, wo sie so sehr der Zersetzung und Fäulniss unterworfen sind und dann schwere Verdauungsstörungen hervorrufen. In wie weit die Operation bei den in Rede stehenden Kindern den Ernährungszustand gehoben und die Krankheiten des Verdauungstractus beseitigt hat, ist zu unserem Bedauern nicht constatirt.

Da die Kinder aus oben erwähnten Gründen, wenn nicht absolute Contraindicationen vorlagen, operirt werden mussten, wie sie der Klinik zugeführt wurden und zum bei Weitem grössten Theile

den ärmeren Volksklassen angehörten, so blieb die Frage, ob es nicht vielleicht gerathener war, zunächst durch geeignete Ernährung den Kräftezustand zu bessern und dann erst zur Operation zu schreiten, unerörtert. Als solche absolute Contraindicationen quoad exitum operatonis galten speciell Soor, Aphten und stärkere Katarrhe der Mund- und Nasenhöhle. Bei den mit diesen Krankheiten behafteten Hasenschartenkindern, welche in das Hospital aufgenommen wurden, suchte man zunächst diese zum Verschwinden zu bringen, bevor man sie operirte. Wie gefährlich Soor für die Heilung der Hasenschartenwunden ist, zeigt die Geschichte folgender Patienten, von denen der eine nach dem zum Verschwinden gebrachten Soor operirt wurde, der andere erst nach der Operation von dieser unangenehmen Pilzkrankheit befallen wurde.

1. „Johann Meister, 8 Tage alt, aus Gerbershausen. Aufgenommen 22. Februar 1876, entlassen 29. März 1876.

Linksseitige complete Hasenscharte mit linksseitigem totalen Gaumenspalt. In der Familie sonst keine Missbildungen bekannt. Linker Kiefer in der Entwicklung zurückgeblieben, daher Nase links abgeflacht. Mund voll Soor.

Therapie: Chlorzink 1:10.

1. März 1876. Nachdem der Soor verschwunden, Operation nach Mirault. Läppchen linksseitig. Lösung des linksseitigen Nasenflügels vom Kiefer durch Incision vom Munde aus. Dann Lösung der rechten Lippe vom Kiefer. Erst dies gibt Platz und entspannt die Naht. Zwei gröbere Nähte oben, sechs feinere weiter unten. Kind schläft lange nach der ziemlich blutigen Operation. Abends 6 Uhr ziemlich starke Schwellung. Tinct. opi. gtt. I.

5. März. Nähte schneiden, wie es scheint, durch.

6. März. Ganze Wunde klafft. Soor wieder da, daher wohl Misserfolg.

12. März. Soor, wie es scheint, ganz verschwunden.

22. März. Erneute Operation nach der gleichen Methode. Kind ebenso unruhig als früher. Stärkere Nähte unter beträchtlicher Spannung und dafür Grund zunächst nicht aufzufinden.

29. März. Bis auf Weiteres entlassen.“

2. „Friedrich Henkensmeier, 2 Monate alt, aus Bennaberg bei Detmold. Aufgenommen 27. October 1880, entlassen 8. November 1880.

Doppelte Hasenscharte mit gespaltenem Gaumen und gespaltenem Alveolarrand, die insofern von den gewöhnlichen Formen abweicht, als links die Spalte bis in die Nase geht, rechts nicht. Zwischenkiefer steht im Niveau des Alveolarrandes.

29. October Operation: Vierseitige Anfrischung des Filtrums. Zwei seitliche Malgaigne'sche Läppchen.

Nach Herausnahme der Fäden, die am unteren Theil schon nach 3 Tagen durchzuschneiden drohen, weicht zunächst dieser auseinander, nach ein paar Tagen schreit sich der Patient die so sorgfältig ernährte rechte seitliche Hälfte auch total auseinander. Indessen ist es wichtig, dass gerade die linke Hälfte heilt. Patient hat Soor im Munde, der allerdings durch Auswaschen mit Salicylwasser bekämpft, indessen nicht ganz vertilgt ist und wohl das Wiederaufklaffen der Wundränder verursacht hat.

2. Mai 1881. Patient stellt sich wieder ein mit einem medianen etwa $^1/_2$ Cm. hohen Lippenspalte. Sonst von der Operation her alles fest vernarbt, der mittlere Theil der Oberlippe ist eine Narbenmasse.

4. Mai 1881 Operation: Vereinigung der Spalträuder nach Auffrischung und Incision durch Verziehung des Lippensaumes.

9. Mai. Primäre Heilung. Lippe sieht gut aus. Patient wird entlassen."

Die ungünstige Einwirkung des Schnupfens mögen folgende Fälle illustriren:

„Nach momentan sehr gutem Operationserfolge trat wegen eines sehr unangenehmen Schnupfens Eiterung ein, so dass die Nähte schon am 2. Tage entfernt werden mussten. Während aber oben feste Vereinigung stattfand, zogen sich die Lippensäume beiderseits seitlich zurück. Später musste eine Nachoperation vorgenommen werden."

In drei anderen Fällen trat wegen geringen Schnupfens, der mit Kalium chloricum und Tamponade der Nasenlöcher mit Salicylwatte bekämpft wurde, minimale Eiterung ein, trotzdem wurde aber doch ein befriedigendes Heilungsresultat erzielt.

Was die Resultate im Ganzen betrifft, so ergibt sich

Geheilt entlassen	47
Halbgeheilt	20
Ungeheilt	2
Gestorben	1

In 30 Fällen wurde Prima intentio erreicht. 8 mal wurde eine Nachoperation nothwendig, dieselbe hatte 5 mal guten, 1 mal ziemlich guten Erfolg. In 2 Fällen wurde derselbe durch Aufplatzen der Nähte vereitelt.

Das kosmetische Ergebniss bei der Entlassung ist in den Krankengeschichten nur in der letzten Zeit angegeben, wir wollen daher anführen, dass unter 10 Fällen, welche nach der oben beschriebenen Methode operirt wurden, 7 ein recht gutes Aussehen hatten, während 3 andere weniger befriedigten. Bei 2 doppelseitigen kam eine recht

hohe Oberlippe zu Stande, was ja zwar immer angestrebt wird, sic
aber mit den anderen Methoden schwer erreichen lässt.

Am Schlusse spricht der Verfasser Herrn Prof. König für di
freundliche Unterstützung bei der Arbeit und für die bereitwillig
Ueberlassung des Materials seinen wärmsten Dank aus.